

胃静脉曲张血流动力学分型与临床处理专家共识^{*,#}

中华医学会消化病学分会消化微创介入协作组

摘要 胃静脉曲张(GV)是门静脉高压的并发症之一,其发生率虽较食管静脉曲张低,但出血不易控制,再出血率和病死率高。GV有着不同于食管静脉曲张的血管解剖学和血流动力学特点,与其特点相对应,GV有其特殊临床处理策略。为加深对GV血流动力学特征的认识,指导临床医师制订GV出血的个体化治疗策略,中华医学会消化病学分会消化微创介入协作组邀请该领域部分专家制定本共识。

关键词 血流动力学; 胃静脉曲张; 门静脉高压; 临床处理

Consensus on Hemodynamic Classification and Clinical Management of Gastric Varices Digestive Minimally Invasive Intervention Collaborative Group, Chinese Society of Gastroenterology, Chinese Medical Association

Correspondence to: ZHANG Chunqing, Department of Gastroenterology, Shandong Provincial Hospital Affiliated to Shandong First Medical University, Jinan (250021), Email: 13583188661@163.com; TANG Chengwei, Department of Gastroenterology, West China Hospital, Sichuan University, Chengdu (610041), Email: shcqedmed@163.com

Abstract Gastric varices (GV) is one of the complications of portal hypertension, it has a lower incidence than esophageal varices, but bleeding from GV is not easy to control, and GV is associated with a high rebleeding rate and high mortality. GV has different characteristics of vascular anatomy and hemodynamics from esophageal varices, with a unique corresponding clinical management strategy. In order to deepen the understanding of GV hemodynamic characteristics and develop an individualized treatment strategy for GV bleeding, Digestive Minimally Invasive Intervention Collaborative Group, Chinese Society of Gastroenterology, Chinese Medical Association invited experts in this field to develop this consensus.

Key words Hemodynamics; Gastric Varices; Portal Hypertension; Clinical Management

胃静脉曲张(gastric varices, GV)指位于胃黏膜层和黏膜下层的静脉血管丛迂曲扩张。GV是门静脉高压所致门静脉系统与腔静脉系统之间的病理侧支循环,可见于肝硬化和非肝硬化性门静脉高压患者。临床上,GV发生率虽较食管静脉曲张(esophageal varices, EV)低,但GV的出血率和出血相关死亡风险均较高,3年内出血率为16%~45%,病死率高达45%^[1]。

GV有着不同于EV的血管解剖学特征和与其特征相对应的临床处理策略,随着对GV及其输入和输出血管等血流动力学认识的进一步加深,近年对GV的临床研究取得了一系列进展。为深入了解GV相关侧支通路的解剖学和病理生理学,从而制

订GV出血的个体化治疗策略,中华医学会消化病学分会消化微创介入协作组邀请相关领域部分专家制定本共识。

本共识中的证据和推荐意见基本按照推荐等级的评估、制定与评价(grading of recommendations assessment, development, and evaluation; GRADE)系统进行分级(表1)。

表1 推荐意见的证据质量和推荐强度分级^[2]

分级	定义
证据质量	
高(A)	进一步研究不可能改变该疗效评估结果的可信度
中等(B)	进一步研究有可能影响该疗效评估结果的可信度,且可能改变该评估结果
低或非常低(C)	进一步研究很有可能影响该疗效评估结果的可信度,且很可能改变该评估结果
推荐强度	
强(1)	明确显示干预措施利大于弊或弊大于利
弱(2)	利弊不确定或无论质量高低的证据均显示利弊相当

DOI: 10.3969/j.issn.1008-7125.2023.04.004

*原文刊载于《中华消化杂志》,经中华医学会和《中华消化杂志》编辑部授权转载

#本文通信作者:张春清,山东第一医科大学附属省立医院消化内科(250021),Email: 13583188661@163.com;唐承薇,四川大学华西医院消化内科(610041),Email: shcqedmed@163.com

一、GV 的血流动力学特征

陈述意见:GV 发生率虽低于 EV, 但 GV 出血不易控制, 再出血率和病死率高(A1)。

推荐意见:GV 有着不同于 EV 的血管解剖学和血流动力学特征, 了解 GV 及其输入和输出血管等血流动力学, 是规划 GV 出血最佳防治方案的基础(B1)。

17%~25% 的门静脉高压患者存在 GV, GV 是由供血血管、曲张血管、引流血管组成的曲张静脉复合体。供血血管主要包括胃左静脉、胃后静脉和胃短静脉。引流血管通常包括胃食管静脉系统(gastroesophageal venous system)和胃膈静脉系统(gastrophrenic venous system)^[3-4]。胃食管静脉系统的胃曲张静脉通过食管下端曲张静脉丛形成食管曲张静脉和食管旁静脉, 汇入奇静脉和上腔静脉。胃膈静脉系统在胃裸区(胃膈韧带处), 由胃曲张静脉与左侧膈下静脉(inferior phrenic vein)组成, 左侧膈下静脉与膈周静脉和腹膜后静脉有丰富的吻合支, 左侧膈下静脉向下经迂曲扩张的胃肾分流道(gastrorenal shunt, GRS)汇入左肾静脉, 横向汇入左肝静脉或下腔静脉(胃腔静脉分流), 或上升至心包膈静脉^[3-4](图 1)。在以上复杂多变的侧支循环中, GRS 是影响 GV 分型和治疗方案最重要的交通支, 存在于 80%~85% 的 GV 患者中^[5]。部分 GV 患者的门体侧支循环血流量增加, 来自肠系膜上静脉的部分血液可通过 GRS 等侧支回流, 使门静脉出现离肝血流。因此, 与 EV 相比, GV 患者门静脉压力较低, 可在低门静脉压力状态下出血, 门静脉压力梯度可 <12 mmHg (1 mmHg=0.133 kPa)^[4,6]。

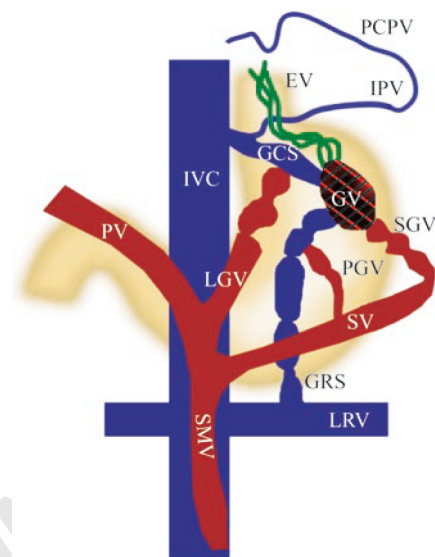
GV 复杂多变的血管解剖学和血流动力学特征使其具有多种治疗模式, 了解 GV 及其输入和输出血管等血流动力学, 是规划 GV 出血最佳治疗方案的基础。

二、GV 的分型

推荐意见:Sarin 分型^[7]中的胃食管静脉曲张(gastroesophageal varices, GOV) 1 型 GV, 可遵循 EV 的处置策略, 对 GOV2 型、孤立性胃静脉曲张(isolated gastric varices, IGV) 型 GV, 应依据其血流动力学分型确定最终治疗方案(B1)。

传统对于 GV 的描述是基于位置和范围, 并根据这些描述提供内镜治疗。在大多数情况下, 医师在内镜下看到的 GV 只是门静脉与体循环之间复杂侧支的一部分, 是曲张静脉复合体的“冰山一角”,

胃壁之外还有其他复杂的流入和流出通道。随着对门静脉高压和侧支循环动态生理学认识的提高, GV 已被细化到包括基于输入和输出血管的血流动力学分型。GV 分型目前主要有内镜分型^[8]和基于影像学的血流动力学分型^[9], 这 2 种分型系统的有机结合为 GV 精准治疗提供了重要依据^[10]。



注: GV 为胃静脉曲张; EV 为食管静脉曲张; GRS 为胃肾分流道; GCS 为胃腔分流道; IPV 为膈下静脉; IVC 为下腔静脉; LGV 为胃左静脉; LRV 为左肾静脉; PCPV 为心包膈静脉(经胸腔内静脉、无名静脉回流至上腔静脉); PGV 为胃后静脉; PV 为门静脉; SGV 为胃短静脉; SMV 为肠系膜上静脉; SV 为脾静脉; 蓝色所示为引流血管, 红色所示为供血血管, 红黑色和绿色所示为曲张静脉

图 1 GV 及其血流动力学特征示意图^[8]

1. 内镜分型

①LDRf 分型: LDRf 分型于 2009 年在中华医学会消化内镜学分会食管胃静脉曲张学组制定的《消化道静脉曲张及出血的内镜诊断和治疗规范试行方案(2009 年)》^[11]中首次被提出, 根据曲张静脉的位置(location, L)、直径(diameter, D)和危险因素(risk factor, Rf)进行分型描述, 该分型直观、简便, 对内镜治疗方式的选择具有重要指导价值。

②Sarin 分型^[7]: Sarin 分型主要依据 GV 与 EV 的关系, 以及 GV 在胃内的位置, 将 GV 分为 GOV 和 IGV。GOV1 型指 GV 位于胃小弯, 伴有 EV; GOV2 型指 GV 位于胃大弯, 伴有 EV; IGV1 型指 GV 位于胃底部, 不伴有 EV; IGV2 型指 GV 位于除胃底外的其他部位, 如胃体、胃窦或幽门部周围, 不伴有 EV, 多见于脾静脉阻塞的区域性门静脉高压。

2. 血流动力学分型

GV 的血流动力学分型能识别 GV 输入和输出血管的解剖学特征, 对于制订多模式、个体化 GV 出

血治疗方案具有重要意义。血流动力学分型包括多种分型方法,每种分型各有其特点,目前以Saad-Caldwell^[12](S-C)分型和Kiyosue分型^[13]较为常用。

①S-C分型:S-C分型是基于GV的输入血管及其是否合并GRS的血流动力学分型。与EV类似,沿胃小弯走行的GV更可能存在来自胃左静脉的输入血管(S-C 1a、1b型),与GOV1型相似,适合采用内镜下套扎或经颈静脉肝内门体分流术(transjugular intrahepatic portosystemic shunt, TIPS)治疗。S-C 2型和3型是位于胃底和胃远端的GV,与GOV2型或IGV1型类似,可根据有无GRS选择球囊阻断逆行经曲张静脉栓塞术(balloon-occluded retrograde transvenous obliteration, BRTO)、TIPS或内镜治疗。S-C 1、2、3型示意图见图2,S-C 4型主要是脾静脉血栓所致的区域性门静脉高压,非本共识讨论重点,故未列出示意图,其治疗推荐行脾脏切除或脾动脉栓塞。

②Kiyosue分型^[13]:Kiyosue分型是基于GV输入和输出血管类别的血流动力学分型,根据输入血管分为Ⅰ、Ⅱ、Ⅲ三型,根据输出血管分为A、B、C、D四型(图3)。医师通过甄别输入或输出优势血管,对不同患者个体化选择TIPS或BRTO治疗。

三、GV的治疗

1. 一级预防

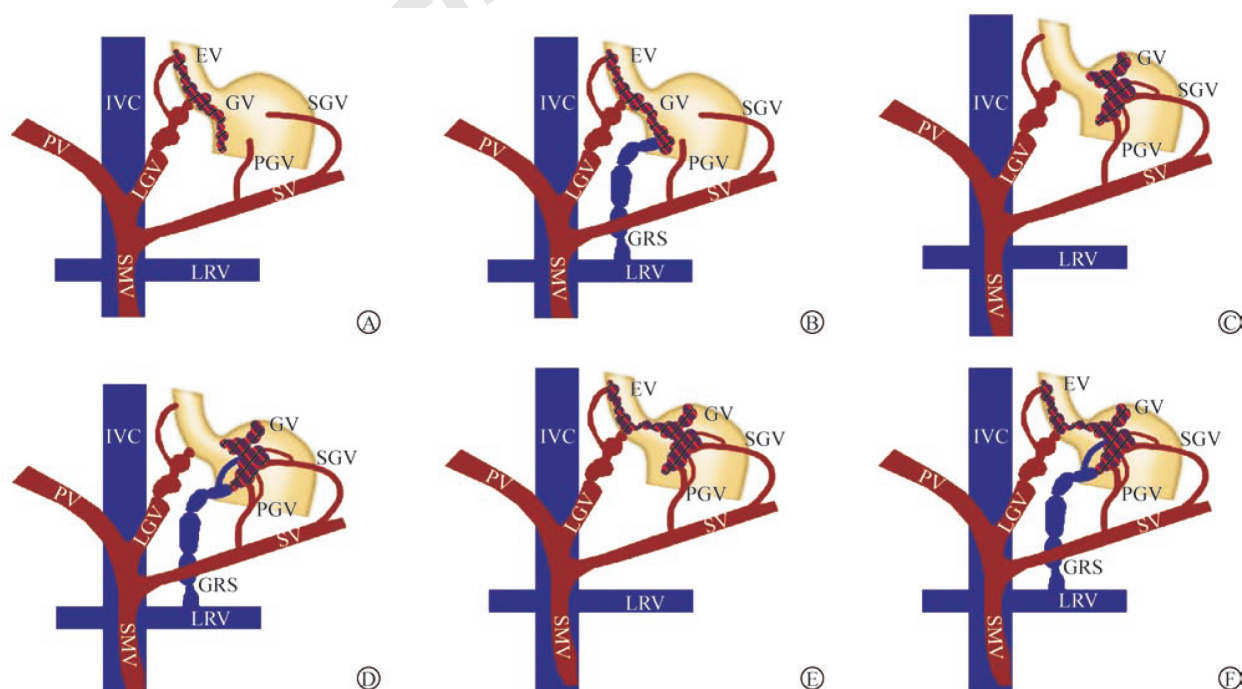
陈述意见:GV出血的高风险因素包括曲张静脉最大直径>10 mm,或红色征阳性,或肝功能Child-Pugh改良评分分级为B、C级(C2)。

推荐意见1:推荐非选择性 β 受体阻滞剂(non-selective beta blocker, NSBB)作为GV的一级预防药物,优选卡维地洛(A2)。

推荐意见2:对于高风险GV或对NSBB不耐受的GV患者,可推荐内镜下氰基丙烯酸酯注射术(endoscopic cyanoacrylate injection, ECI)作为一级预防,内镜超声引导下的ECI和(或)金属圈联合ECI等可作为高危出血GV的预防方案(C1)。

GV出血的风险并不完全取决于门静脉压力值,而是更多地与曲张静脉的直径、血管壁张力、曲张静脉的红色征,以及肝功能评分有关。近期有文献将高风险GV定义为曲张静脉最大直径>10 mm或红色征阳性^[14],但该定义仍需设计良好的试验进行统一和验证。关于GV出血一级预防的研究相对较少,证据强度弱于EV。

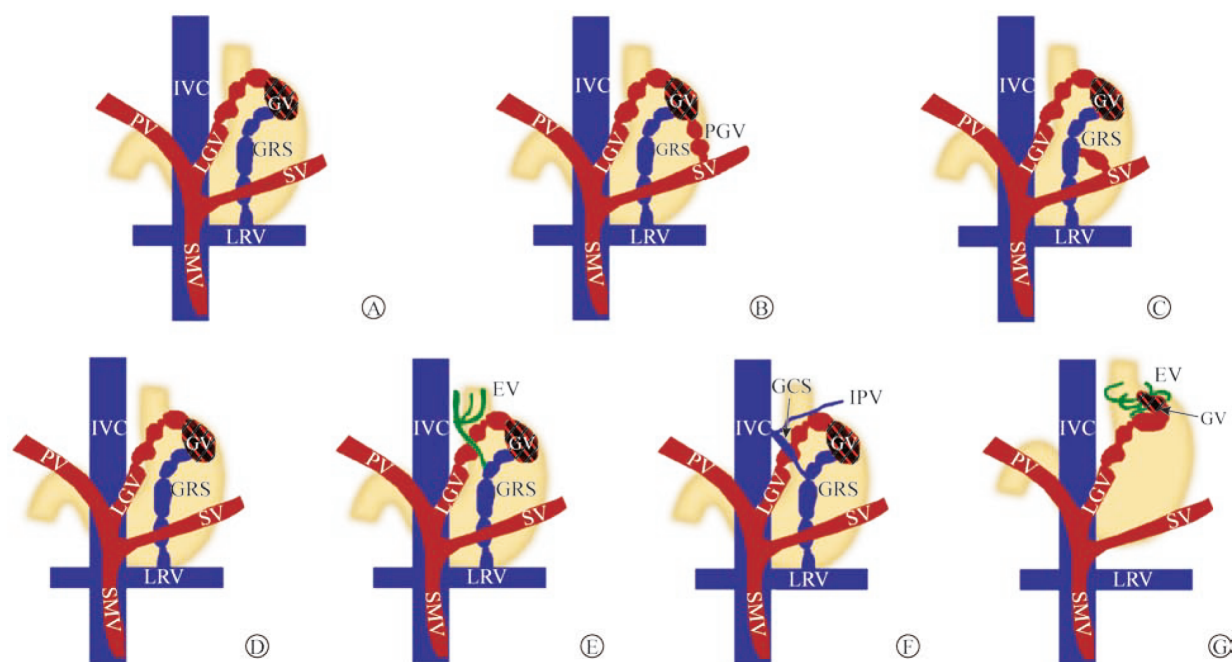
①NSBB:尽管在早期小样本、单中心随机对照试验(randomized controlled trial, RCT)中,NSBB组GV患者的再出血率和生存率与非治疗组比较,差异均无统计学意义^[15],但其为无创、易行的方案,使



注:GV为胃静脉曲张;EV为食管静脉曲张;IVC为下腔静脉;LGV为胃左静脉;PV为门静脉;SGV为胃短静脉;PGV为胃后静脉;SV为脾静脉;LRV为左肾静脉;SMV为肠系膜上静脉;GRS为胃肾分流道;蓝色所示为引流血管,红色所示为供血血管,红黑色所示为曲张静脉

A:S-C 1a型,无GRS;B:S-C 1b型,有GRS;C:S-C 2a型,无GRS;D:S-C 2b型,有GRS;E:S-C 3a型,无GRS;F:S-C 3b型,有GRS

图2 GV Saad-Caldwell(S-C)分型示意图^[12]



注:GV为胃静脉曲张;GRS为胃肾分流道;IVC为下腔静脉;LGV为胃左静脉;PV为门静脉;SV为脾静脉;LRV为左肾静脉;SMV为肠系膜上静脉;PGV为胃后静脉;EV为食管静脉曲张;GCS为胃腔分流道;IPV为膈下静脉;蓝色所示为引流血管,红色所示为供血血管,红黑色和绿色所示为曲张静脉

A: I型;B: II型;C: III型;D: A型;E: B型;F: C型;G: D型

图3 GV Kiyosue分型示意图^[13]

用后如有应答可有效降低门静脉压力,且有潜在预防临床显著门静脉高压出现肝硬化失代偿的作用^[16]。因此,推荐使用NSBB对GV进行一级预防,可优先使用卡维地洛^[17-19]。

②内镜治疗:内镜治疗以ECI较为常用,但其在GV一级预防中的作用尚有争议。印度一项RCT将GV患者随机分为ECI组、NSBB组和无治疗组进行一级预防,结果显示,与NSBB组和无治疗组相比,ECI组出血率更低,但ECI组生存率与NSBB组比较差异无统计学意义^[15]。由于缺乏足够证据,暂不推荐ECI作为非高危GV的一级预防。

此外,2项单臂研究评估了内镜超声引导下的金属圈和ECI治疗在GV一级预防中的作用,其中一项研究纳入40例GV患者,结果显示仅5.4%的GV患者在治疗后发生出血^[20];另一项观察性研究纳入80例高危GV(曲张静脉最大直径>10 mm或红色征阳性)患者,在平均3年随访期间,出血发生率为2.5%,不良事件发生率为4.9%^[14]。超声内镜引导下治疗的优点是可对GV及其供血血管进行实时评估,但以上2项研究均未设置对照组,其结论证据等级尚不足。

③BRTO:对伴有GRS的GV患者,可考虑采用BRTO及其改良术式进行治疗。血管塞辅助逆行经

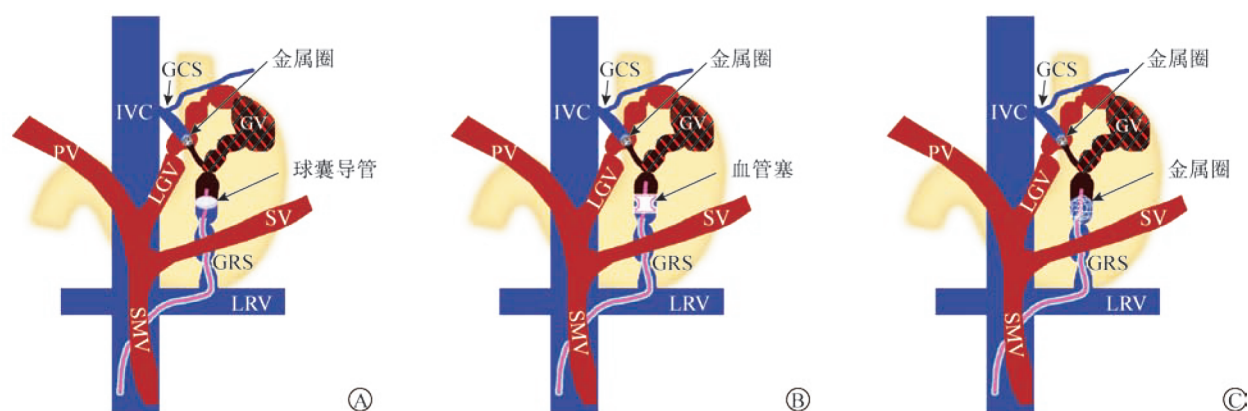
曲张静脉栓塞术(plug-assisted retrograde transvenous obliteration, PARTO)和金属圈辅助逆行经曲张静脉栓塞术(coil-assisted retrograde transvenous obliteration, CARTO)是更为有效和省时的改良BRTO栓塞技术^[9](图4)。PARTO和CARTO均无需留置球囊,可缩短术后监测时间,临床操作更为便捷。有回顾性研究^[21]显示,BRTO和ECI在预防肝硬化GV出血方面疗效均优于空白对照组,但接受这2种治疗方式者的生存率与空白对照组患者比较,差异均无统计学意义。

综合至今所有可用证据,因NSBB的无创性及其在预防肝硬化失代偿方面的额外获益,推荐将NSBB作为GV一级预防的首选方法^[16,22-24],卡维地洛作为优选药物^[18-19]。但对于高危GV患者,因其静脉曲张破裂出血发生率较高,可采取ECI等内镜治疗手段,以降低首次出血风险^[17,25]。不推荐TIPS和BRTO用于预防GV首次出血。

关于左侧门静脉高压(区域性门静脉高压、胰源性门静脉高压)引起的GV的一级预防,由于病例较少,缺乏证据,尚需进一步研究。

2. 急性GV出血的处理

推荐意见1:急性GV出血的基础治疗遵循静脉曲张出血的处理原则,包括气道保护、液体复苏、预



注:BRTO为球囊阻断逆行经曲张静脉栓塞术;GRS为胃肾分流道;GV为胃静脉曲张;PARTO为血管塞辅助逆行经曲张静脉栓塞术;CARTO为金属圈辅助逆行经曲张静脉栓塞术;GCS为胃腔分流道;IVC为下腔静脉;PV为门静脉;LGV为胃左静脉;SV为脾静脉;SMV为肠系膜上静脉;LRV为左肾静脉;蓝色所示为引流血管,红色所示为供血血管,红黑色所示为曲张静脉,粉色所示为造影导管

A:传统BRTO,球囊导管阻断GRS,注射硬化剂逆行硬化GV;B:PARTO,血管塞阻断GRS,经导管逆行注射明胶海绵颗粒栓塞GV;C:CARTO,金属圈阻断GRS,经导管逆行注射明胶海绵颗粒栓塞GV

图4 传统BRTO及其改良术式示意图

防性应用抗菌药物、应用血管活性药物和限制性输血,以稳定血流动力学(A1)。

推荐意见2:待血流动力学稳定后,应尽早(最佳时间为入院12 h内)行内镜检查和治疗,各类型GV均推荐ECI用于急症止血,GOV1型GV也可行内镜下曲张静脉套扎术(endoscopic variceal ligation, EVL)(A1)。

推荐意见3:待血流动力学稳定后,应尽早行腹部增强CT或MRI与门静脉CT成像(portal vein CT angiography, PVCT)以明确GV的血流动力学分型,为制订GV最终治疗方案提供依据(B1)。

推荐意见4:GOV2型或IGV1型GV可推荐内镜超声引导下金属圈联合组织胶栓塞、金属夹辅助内镜下组织胶栓塞术,以降低异位栓塞风险(B2)。

推荐意见5:药物和内镜治疗均无法控制的各类型GV活动性出血或复发出血,推荐及早行挽救性TIPS联合曲张静脉栓塞术(B1)。

推荐意见6:GOV2型或IGV1型GV合并GRS常规内镜下止血失败或复发出血,且存在TIPS禁忌时,推荐BRTO作为挽救治疗(B1)。

①基础治疗:GV急性出血的基础治疗方案同EV^[26-27]。待血流动力学稳定后,应尽早行腹部增强CT或MRI检查以明确GV的血管解剖结构和分型。

②内镜治疗:患者入院待血流动力学稳定后,应尽早行内镜检查和治疗,止血方法首选ECI(止血率>90%)^[17,28-29]。有RCT表明,ECI较之EVL在控制GV急性出血和预防再出血方面均更有效^[30]。ECI操作需要医师接受特定的训练和具备一定的临床

实践经验,以尽量减少并发症如排胶溃疡及其引起的再出血、败血症和异位栓塞的发生^[28,31-32]。EVL对于GOV1型GV同样有效^[21]。

有研究表明,内镜超声引导下金属圈联合ECI是一种更安全的策略,能降低手术相关并发症(主要是异位栓塞)发生风险。然而,在急性出血的情况下,内镜超声检查缺乏足够的数据支持^[20,33]。

③三腔二囊管压迫止血:在血流动力学不稳定、经药物治疗无效、没有条件行急诊内镜检查或治疗的情况下,三腔二囊管压迫止血可作为临时“桥梁”,直至进行更确切的治疗。三腔二囊管压迫最多持续24 h,80%~90%的出血病例可得到控制,但约50%的患者在撤除球囊时会发生再出血^[34]。

④TIPS:虽然对急性GV出血的高危患者优先采用TIPS治疗是合理的^[22],但在正式推荐使用之前,还需要更多数据证明。挽救性TIPS是内镜或药物治疗无法有效控制的GV出血的首选治疗方法^[35-36]。挽救性TIPS在控制GV破裂出血方面与控制EV破裂出血同样有效^[36]。TIPS对急性GV出血的初始止血率为87%~100%^[36-38]。与单独使用TIPS相比,TIPS联合栓塞可进一步降低再出血风险^[39]。

⑤BRTO:BRTO可作为内镜治疗或TIPS的替代治疗方法,可用于存在GRS的GOV2型、IGV1型GV的治疗^[40-41]。2022年欧洲胃肠内镜学会指南推荐BRTO作为内镜治疗失败或早期再出血GV的挽救治疗方法^[17],但BRTO在急性GV出血中的作用仍需进一步研究验证。

3. 二级预防

推荐意见 1: 应根据 GV 的内镜分型、血流动力学分型、门静脉高压等其他并发症, 以及当地可用资源确定 GV 出血的二级预防方案(A1)。

推荐意见 2: 根据现有证据, 且考虑到 NSBB 有降低门静脉压力的作用, NSBB 可联合 ECI 用于 GV 出血的二级预防(B2)。

推荐意见 3: GOV1 型 GV 可依据胃小弯侧曲张静脉直径选用 ECI 或 EVL, 推荐 ECI 用于无明显分流的 GOV2 型或 IGV1 型 GV 出血的二级预防(B1)。

推荐意见 4: GV 合并明显门体分流道时, 可采用内镜超声引导下金属圈联合 ECI、金属夹辅助的 ECI 等, 以降低异位栓塞风险(B2)。

推荐意见 5: 对于伴有明显 GRS 的 GOV2 型或 IGV1 型 GV, 合并中重度 EV、门静脉血栓和(或)腹水等其他明显门静脉高压并发症时, TIPS 联合曲张静脉栓塞可作为 GV 二级预防的优选方案(B1)。

推荐意见 6: 对于伴有明显 GRS 的 GOV2 型或 IGV1 型 GV, 无其他明显门静脉高压并发症, 或既往有肝性脑病病史, 或肝功能较差的 GV 患者, BRTO 可作为 GV 二级预防的优选方案(B1)。

推荐意见 7: PARTO 和 CARTO 是改良 BRTO 栓塞技术, 操作便捷、安全, 有条件的医院推荐开展(C1)。

① NSBB: 目前, 内镜联合药物治疗在 GV 中的研究较少, 尤其是 IGV 型 GV。Hung 等^[42]的 RCT 表明, ECI 联合与不联合 NSBB 组的总体再出血率和存活率比较, 差异均无统计学意义。另一项试验中, ECI 联合卡维地洛组的再出血率与 ECI 组比较, 差异亦无统计学意义^[43]。根据现有证据, 且考虑到 NSBB 有降低门静脉压力的作用, ECI 联合 NSBB 治疗可在一定程度上降低再出血率和(或)病死率, 但仍需进一步研究。

② 内镜治疗: EVL 是目前广泛应用于 EV 治疗的手段^[44]。GV 病变范围大、曲张静脉直径或球体粗大且覆盖较厚的黏膜时, EVL 和内镜下硬化剂治疗对 GV 的治疗效果劣于 EV^[45]。因此, 不推荐 EVL 和内镜下硬化剂治疗用于除 GOV1 型外的其他类型 GV 的治疗。

Mishra 等^[46]发现, 在预防 GV 再出血方面, ECI 优于 NSBB, 接受 ECI 治疗者的再出血率和病死率均更低。ECI 已被证明在一定条件下能有效消除 GV 并降低再出血率($<30\%$)^[34,47-49]。然而, 也有一些不良事件, 包括异位栓塞(肺栓塞或脑栓塞等)^[50]、排胶

溃疡出血^[51]等的相关报道。更有一些研究发现, 当存在较大的门体分流道时, 异位栓塞较为严重且可能致命, 针对这一并发症的改进方案有内镜超声引导下的金属圈联合 ECI、金属夹辅助 ECI 等^[52-55]。

2007 年, Romero-Castro 等^[56]首次报道对 GV 患者行内镜超声引导下 ECI。Bick 等^[57]发现, 内镜超声引导下注射使用的氰基丙烯酸酯剂量少于直接内镜下注射 $[(2.0\pm 0.8) \text{ mL}$ 对 $(3.3\pm 1.3) \text{ mL}$, $P<0.001$], 且阻断的曲张静脉更多 $[(1.6\pm 0.7)$ 条对 (1.1 ± 0.4) 条, $P<0.001$], GV 再出血发生率更低(8.8% 对 23.7%, $P=0.045$)。相关 meta 分析也证实内镜超声联合治疗(金属圈与 ECI)优于基于内镜超声的单一疗法^[58]。

金属夹辅助内镜下组织胶栓塞治疗 GV 现处于临床研究阶段, Li 等^[59]报道了 1 例 GV 合并 GRS 出血患者, 在行内镜下组织胶注射前先使用金属夹辅助。该方法首先以金属夹夹闭 GV 的输入或输出静脉以减缓或完全阻断血流, 再进行 ECI。Zhang 等^[60]的多中心、回顾性研究显示该方法安全、有效, 也有高质量前瞻性对照研究正在评估中。

内镜下注射组织胶后, 应每 2~4 周进行 1 次内镜评估, 根据静脉曲张程度重复注射组织胶, 直至 GV 完全消失。GV 消失后 3~6 个月内需再进行 1 次内镜评估, 随后每年至少进行 1 次内镜评估。

③ TIPS: TIPS 是降低门静脉压力和防止再出血的有效疗法。目前, TIPS 和 BRTO 被美国肝病研究协会指南推荐为预防 GV 再出血的一线疗法^[23]。一项 RCT 显示, TIPS 组再出血率低于 ECI 组(11% 对 38%, $P=0.014$; $OR=3.6$, 95% CI : 1.2~11.1), 2 组生存率和并发症发生率比较差异均无统计学意义^[61]。另一项回顾性队列研究^[62]显示, 接受 TIPS 治疗者的再出血率、短期并发症发生率和生存率与接受 ECI 治疗者比较, 差异均无统计学意义, 但 TIPS 组长期并发症(主要为肝性脑病)发生率更高。

多部指南和专家共识推荐 TIPS 联合栓塞以提高疗效, 降低 GV 再出血率, 尤其是对于行 TIPS 治疗后侧支血管仍有分流者^[22-24,63-65]。国内一项 RCT 表明, TIPS 联合栓塞治疗能在一定程度上提高术后 6 个月内的支架通畅率^[66]。但也有研究发现 TIPS 联合栓塞治疗较之单独 TIPS 治疗并未有效降低再出血率^[67]。目前国内外指南均推荐 TIPS 联合栓塞治疗用于存在一定适应证的 GV 患者, 但仍需大样本 RCT 进一步探索。

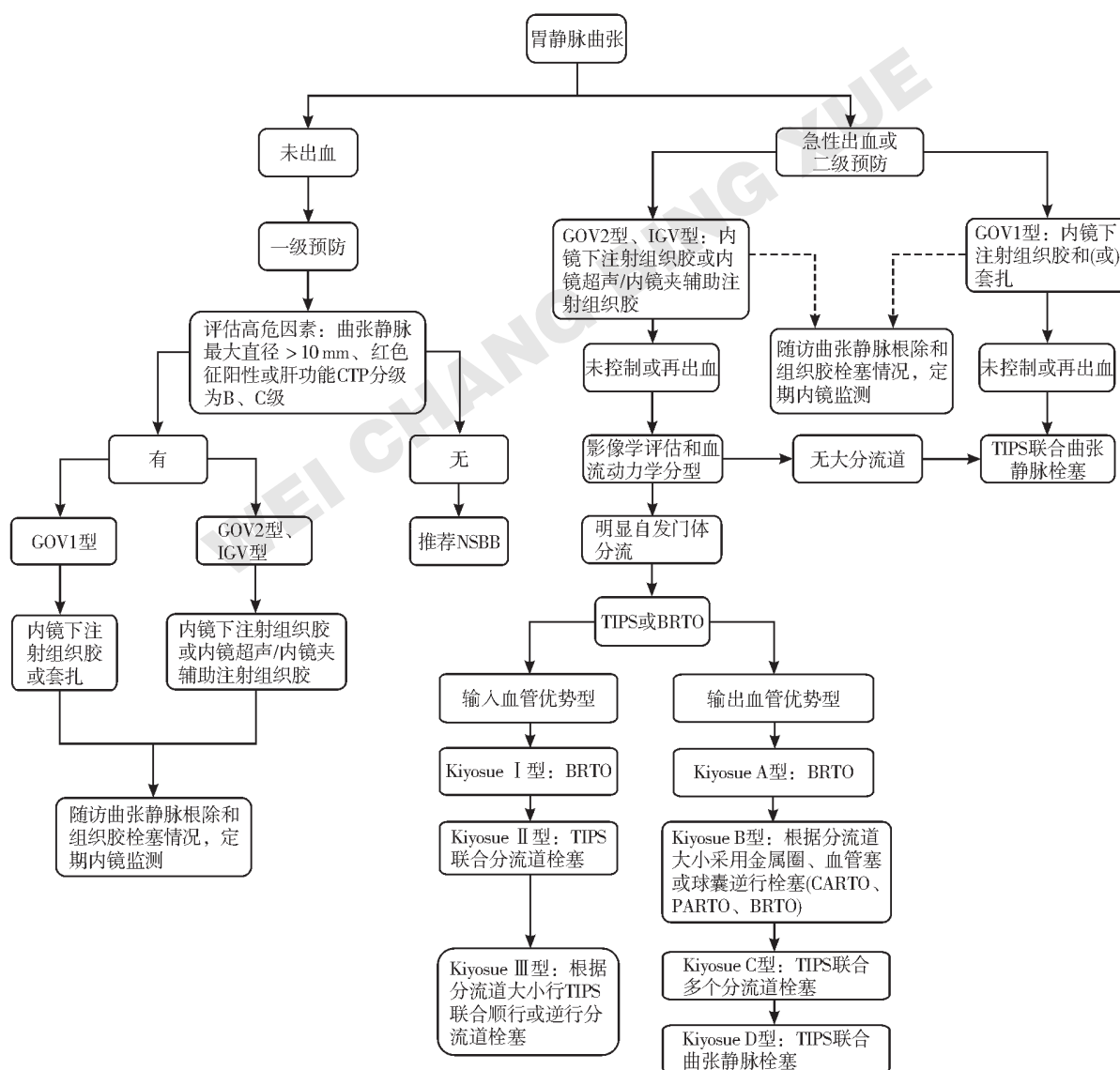
④ BRTO: 一篇纳入 24 项研究、1 016 例患者的

meta分析表明,BRTO是一种安全、有效的GV治疗方法,具有较高的技术成功率(96.4%)和临床成功率(97.3%)^[68]。BRTO术后GV再出血率通常<10%,最低约为2.7%^[41],预防再出血疗效确切^[40,69-72]。相关回顾性研究和RCT均证实BRTO术后GV再出血率低于ECI^[71,73],两者生存率和并发症发生率比较差异均无统计学意义。相关meta分析证实,BRTO与TIPS的技术成功率、止血率和手术相关并发症发生率比较,差异均无统计学意义,但BRTO组术后再出血率、术后肝性脑病发生率和术后1年病死率更低^[74]。BRTO可增加患者的肝内血流量,改善肝功能,从而促进肝性脑病症状缓解^[75]。如患者合并除

GRS以外的胃腔分流、膈下静脉等异常侧支,应在BRTO操作过程中对这些异常侧支一并进行栓塞治疗,以避免栓塞剂沿这些侧支分流。

EV进展和腹水加重是GV患者行BRTO的主要并发症^[76-77],约有15%的患者在BRTO术后出现需要临床干预的新发或加重的腹水和(或)胸腔积液。相反,肝性脑病在BRTO治疗后明显改善,术后1年发生率为0~5%。患者在BRTO治疗后应进行内镜监测以评估和治疗可能因门静脉压力增高而加重的EV。

图5为专家组结合既往文献与自身经验总结的现阶段GV治疗流程。



注:CTP为Child-Pugh改良评分;GOV为胃食管静脉曲张;IGV为孤立性胃静脉曲张;NSBB为非选择性 β 受体阻滞剂;TIPS为经颈静脉肝内门体分流术;BRTO为球囊阻断逆行经曲张静脉栓塞术;CARTO为金属圈辅助逆行经曲张静脉栓塞术;PARTO为血管塞辅助逆行经曲张静脉栓塞术

图5 胃静脉曲张治疗流程图^[9]

四、GV 多学科协作诊断和治疗模式的建立和推广

推荐意见:有条件的医院应开展 GV 多学科协作诊疗,优化 GV 诊疗方案(A1)。

血管解剖结构的一致性使 EV 治疗方案趋于一致,然而,GV 患者间的血管解剖结构差异性很大,故并不适用同一种特定的治疗模式。GV 存在不同的血流动力学特征,临床医师应根据患者腹部增强 CT 或 MRI 与 PVCT 检查结果,多学科、多维度综合考虑 GV 内镜下表现、血管解剖结构、门静脉高压并发症等,制订出更为高效、合理的诊疗流程与患者利益最大化的个体化临床处理策略。

五、总结

GV 出血是治疗门静脉高压患者过程中的巨大挑战。传统对于 GV 的描述是基于位置和范围,并根据这些描述提供内镜治疗。在过去 30 余年中,随着对门静脉高压 GV 及其输入和输出侧支等血流动力学特征认识的深入,其诊断和治疗取得一定进展。然而,由于缺乏包含明确疾病自然病程的风险评估或前瞻性研究指导的临床决策,GV 出血的标准化治疗仍需进一步的证据支持。希望本共识总结的现阶段 GV 治疗流程图可帮助临床医师制订出更优 GV 治疗策略。

利益冲突:专家组所有成员声明不存在利益冲突

执笔专家:唐承薇(四川大学华西医院消化内科),张春清(山东第一医科大学附属省立医院消化内科),陈世耀(复旦大学附属中山医院消化内科),诸葛宇征(南京大学医学院附属鼓楼医院消化内科),王广川(山东第一医科大学附属省立医院消化内科),张明艳(山东第一医科大学附属省立医院消化内科)

专家组成员(以姓氏汉语拼音排序):陈明锴(武汉大学人民医院消化内科),陈世耀(复旦大学附属中山医院消化内科),郭贵海(南昌大学第一附属医院消化内科),胡兵(四川大学华西医院消化内科),季峰(浙江大学医学院附属第一医院消化内科),孔德润(安徽医科大学第一附属医院消化内科),李弼民(南昌大学第一附属医院消化内科),李坪(首都医科大学附属北京地坛医院消化内科),刘德良(中南大学湘雅二医院消化内科),刘江涛(解放军总医院海南医院介入科),农兵(前海人寿广西医院消化内科),祁兴顺(解放军北部战区总医院消化内科),史永军(山东第一医科大学附属省立医院消化内科),唐承薇(四川大学华西医院消化内科),唐必光(遵义医科大学附属医院消化内科),王广川(山东第一医科大学附属省立医院消化内科),王启之(蚌埠医学院第一附属医院消化内科),王晓艳(中南大学湘雅三医院消化内科),韦炜(浙江大学医学院附属第二医院消化内科),吴斌

(中山大学附属第三医院消化内科),吴浩(四川大学华西医院消化内科),吴伟(温州医科大学附属第一医院消化内科),徐龙(深圳大学总医院消化内科),薛挥(西安交通大学第一附属医院消化内科),殷占新(西安国际医学中心医院消化内科),张春清(山东第一医科大学附属省立医院消化内科),张明(南京大学医学院附属鼓楼医院消化内科),张明艳(山东第一医科大学附属省立医院消化内科),周涛(山东大学齐鲁医院消化内科),诸葛宇征(南京大学医学院附属鼓楼医院消化内科)

参考文献

- [1] HENRY Z, PATEL K, PATTON H, et al. AGA clinical practice update on management of bleeding gastric varices: expert review[J]. Clin Gastroenterol Hepatol, 2021, 19 (6): 1098-1107. e1.
- [2] ATKINS D, BEST D, BRISS P A, et al. Grading quality of evidence and strength of recommendations[J]. BMJ, 2004, 328 (7454): 1490.
- [3] PHILIPS C A, AHAMED R, RAJESH S, et al. Beyond the scope and the glue: update on evaluation and management of gastric varices[J]. BMC Gastroenterol, 2020, 20 (1): 361.
- [4] LUO X, HERNÁNDEZ-GEA V. Update on the management of gastric varices[J]. Liver Int, 2022, 42 (6): 1250-1258.
- [5] SAAD W E. Vascular anatomy and the morphologic and hemodynamic classifications of gastric varices and spontaneous portosystemic shunts relevant to the BRTO procedure[J]. Tech Vasc Interv Radiol, 2013, 16 (2): 60-100.
- [6] CHAO Y, LIN H C, LEE F Y, et al. Hepatic hemodynamic features in patients with esophageal or gastric varices[J]. J Hepatol, 1993, 19 (1): 85-89.
- [7] SARIN S K, KUMAR A. Gastric varices: profile, classification, and management[J]. Am J Gastroenterol, 1989, 84 (10): 1244-1249.
- [8] 中华医学会肝病学分会,中华医学会消化病学分会,中华医学会内镜学分会.肝硬化门静脉高压食管胃静脉曲张出血的防治指南[J].临床肝胆病杂志, 2016, 32 (2): 203-219.
- [9] 李志群,令狐恩强,刘迎娣,等. LDRf 分型在食管联合胃底静脉曲张初次内镜治疗中的应用价值[J]. 中华消化内镜杂志, 2015, 32 (6): 388-390.
- [10] HENRY Z. Treatment of gastro-fundal varices (including a discussion of BRTO)[J]. Current Hepatology Reports, 2018, 17 (3): 184-192.
- [11] 中华医学会消化内镜学分会食管胃静脉曲张学组. 消

- 化道静脉曲张及出血的内镜诊断和治疗规范试行方案 (2009年)[J]. 中华消化内镜杂志, 2010, 27 (1): 1-4.
- [12] WANI Z A, BHAT R A, BHADORIA A S, et al. Gastric varices: classification, endoscopic and ultrasonographic management[J]. J Res Med Sci, 2015, 20 (12): 1200-1207.
- [13] KIYOSUE H, MORI H, MATSUMOTO S, et al. Transcatheter obliteration of gastric varices. Part 1. Anatomic classification[J]. Radiographics, 2003, 23 (4): 911-920.
- [14] KOUANDA A, BINMOELLER K, HAMERSKI C, et al. Safety and efficacy of EUS-guided coil and glue injection for the primary prophylaxis of gastric variceal hemorrhage [J]. Gastrointest Endosc, 2021, 94 (2): 291-296.
- [15] MISHRA S R, SHARMA B C, KUMAR A, et al. Primary prophylaxis of gastric variceal bleeding comparing cyanoacrylate injection and beta-blockers: a randomized controlled trial[J]. J Hepatol, 2011, 54 (6): 1161-1167.
- [16] VILLANUEVA C, ALBILLOS A, GENESCÀ J, et al. β blockers to prevent decompensation of cirrhosis in patients with clinically significant portal hypertension (PREDESCI): a randomised, double-blind, placebo-controlled, multicentre trial[J]. Lancet, 2019, 393 (10181): 1597-1608.
- [17] GRALNEK I M, CAMUS DUBOC M, GARCIA-PAGAN J C, et al. Endoscopic diagnosis and management of esophagogastric variceal hemorrhage: European Society of Gastrointestinal Endoscopy (ESGE) guideline[J]. Endoscopy, 2022, 54 (11): 1094-1120.
- [18] VILLANUEVA C, TORRES F, SARIN S K, et al. Carvedilol reduces the risk of decompensation and mortality in patients with compensated cirrhosis in a competing-risk meta-analysis[J]. J Hepatol, 2022, 77 (4): 1014-1025.
- [19] KIMER N, HOBOLTH L. Editorial: timing of carvedilol: promoting survivors in cirrhosis[J]. Aliment Pharmacol Ther, 2022, 56 (1): 172-173.
- [20] BHAT Y M, WEILERT F, FREDRICK R T, et al. EUS-guided treatment of gastric fundal varices with combined injection of coils and cyanoacrylate glue: a large U. S. experience over 6 years (with video)[J]. Gastrointest Endosc, 2016, 83 (6): 1164-1172.
- [21] CHOE J W, YIM H J, LEE S H, et al. Primary prophylaxis of gastric variceal bleeding: endoscopic obturation, radiologic intervention, or observation? [J]. Hepatol Int, 2021, 15 (4): 934-945.
- [22] DE FRANCHIS R, BOSCH J, GARCIA-TSAO G, et al; Baveno VII Faculty. Baveno VII: renewing consensus in portal hypertension[J]. J Hepatol, 2022, 76 (4): 959-974.
- [23] GARCIA-TSAO G, ABRALDES J G, BERZIGOTTI A, et al. Portal hypertensive bleeding in cirrhosis: risk stratification, diagnosis, and management: 2016 practice guidance by the American Association for the Study of Liver Diseases[J]. Hepatology, 2017, 65 (1): 310-335.
- [24] European Association for the Study of the Liver. EASL clinical practice guidelines for the management of patients with decompensated cirrhosis[J]. J Hepatol, 2018, 69 (2): 406-460.
- [25] MAYDEO A, PATIL G. How to approach a patient with gastric varices[J]. Gastroenterology, 2022, 162 (3): 689-695.
- [26] TRIPATHI D, STANLEY A J, HAYES P C, et al; Clinical Services and Standards Committee of the British Society of Gastroenterology. U. K. guidelines on the management of variceal haemorrhage in cirrhotic patients[J]. Gut, 2015, 64 (11): 1680-1704.
- [27] DE FRANCHIS R; Baveno VI Faculty. Expanding consensus in portal hypertension: report of the Baveno VI Consensus Workshop: stratifying risk and individualizing care for portal hypertension[J]. J Hepatol, 2015, 63 (3): 743-752.
- [28] CALDWELL S H, HESPENHEIDE E E, GREENWALD B D, et al. Enbucrilate for gastric varices: extended experience in 92 patients[J]. Aliment Pharmacol Ther, 2007, 26 (1): 49-59.
- [29] GREENWALD B D, CALDWELL S H, HESPENHEIDE E E, et al. N-2-butyl-cyanoacrylate for bleeding gastric varices: a United States pilot study and cost analysis[J]. Am J Gastroenterol, 2003, 98 (9): 1982-1988.
- [30] LO G H, LAI K H, CHENG J S, et al. A prospective, randomized trial of butyl cyanoacrylate injection versus band ligation in the management of bleeding gastric varices[J]. Hepatology, 2001, 33 (5): 1060-1064.
- [31] CHENG L F, WANG Z Q, LI C Z, et al. Low incidence of complications from endoscopic gastric variceal obturation with butyl cyanoacrylate[J]. Clin Gastroenterol Hepatol, 2010, 8 (9): 760-766.
- [32] GUO Y W, MIAO H B, WEN Z F, et al. Procedure-related complications in gastric variceal obturation with tissue glue[J]. World J Gastroenterol, 2017, 23 (43): 7746-7755.
- [33] ROMERO-CASTRO R, ELLRICHMANN M, ORTIZ-MOYANO C, et al. EUS-guided coil versus cyanoacrylate therapy for the treatment of gastric varices: a multicenter study (with videos)[J]. Gastrointest Endosc, 2013, 78 (5): 711-721.

- [34] PANÉS J, TERÉS J, BOSCH J, et al. Efficacy of balloon tamponade in treatment of bleeding gastric and esophageal varices. Results in 151 consecutive episodes [J]. *Dig Dis Sci*, 1988, 33 (4): 454-459.
- [35] AZOULAY D, CASTAING D, MAJNO P, et al. Salvage transjugular intrahepatic portosystemic shunt for uncontrolled variceal bleeding in patients with decompensated cirrhosis[J]. *J Hepatol*, 2001, 35 (5): 590-597.
- [36] CHAU T N, PATCH D, CHAN Y W, et al. " Salvage " transjugular intrahepatic portosystemic shunts: gastric fundal compared with esophageal variceal bleeding[J]. *Gastroenterology*, 1998, 114 (5): 981-987.
- [37] BARANGE K, PÉRON J M, IMANI K, et al. Transjugular intrahepatic portosystemic shunt in the treatment of refractory bleeding from ruptured gastric varices[J]. *Hepatology*, 1999, 30 (5): 1139-1143.
- [38] ZHU Y, WANG X, XI X, et al. Emergency transjugular intrahepatic portosystemic shunt: an effective and safe treatment for uncontrolled variceal bleeding[J]. *J Gastrointest Surg*, 2019, 23 (11): 2193-2200.
- [39] KRAJINA A, HULEK P, FEJFAR T, et al. Quality improvement guidelines for transjugular intrahepatic portosystemic shunt (TIPS)[J]. *Cardiovasc Intervent Radiol*, 2012, 35 (6): 1295-1300.
- [40] HONG C H, KIM H J, PARK J H, et al. Treatment of patients with gastric variceal hemorrhage: endoscopic N-butyl-2-cyanoacrylate injection versus balloon-occluded retrograde transvenous obliteration[J]. *J Gastroenterol Hepatol*, 2009, 24 (3): 372-378.
- [41] LEE E W, SHAHROUKI P, ALANIS L, et al. Management options for gastric variceal hemorrhage[J]. *JAMA Surg*, 2019, 154 (6): 540-548.
- [42] HUNG H H, CHANG C J, HOU M C, et al. Efficacy of non-selective β -blockers as adjunct to endoscopic prophylactic treatment for gastric variceal bleeding: a randomized controlled trial[J]. *J Hepatol*, 2012, 56 (5): 1025-1032.
- [43] CHEN W C, HSIN I F, CHEN P H, et al. Addition of carvedilol to gastric variceal obturation does not decrease recurrence of gastric variceal bleeding in patients with cirrhosis[J]. *Clin Gastroenterol Hepatol*, 2019, 17 (11): 2356-2363. e2.
- [44] MCCARTY T R, BAZARBASHI A N, HATHORN K E, et al. Combination therapy versus monotherapy for EUS-guided management of gastric varices: a systematic review and meta-analysis[J]. *Endosc Ultrasound*, 2020, 9 (1): 6-15.
- [45] SARIN S K, KUMAR A. Endoscopic treatment of gastric varices[J]. *Clin Liver Dis*, 2014, 18 (4): 809-827.
- [46] MISHRA S R, CHANDER SHARMA B, KUMAR A, et al. Endoscopic cyanoacrylate injection versus beta-blocker for secondary prophylaxis of gastric variceal bleed: a randomised controlled trial[J]. *Gut*, 2010, 59 (6): 729-735.
- [47] SOEHENDRA N, NAM V C, GRIMM H, et al. Endoscopic obliteration of large esophagogastric varices with bucrylate[J]. *Endoscopy*, 1986, 18 (1): 25-26.
- [48] RENGSTORFF D S, BINMOELLER K F. A pilot study of 2-octyl-cyanoacrylate injection for treatment of gastric fundal varices in humans[J]. *Gastrointest Endosc*, 2004, 59 (4): 553-558.
- [49] WEILERT F, BINMOELLER K F. Endoscopic management of gastric variceal bleeding[J]. *Gastroenterol Clin North Am*, 2014, 43 (4): 807-818.
- [50] WANG G, ZHANG C, SHI Y. Cerebral embolism due to portopulmonary venous anastomosis during endoscopic therapy for gastric varices[J]. *Am J Gastroenterol*, 2019, 114 (12): 1833.
- [51] SEEWALD S, ANG T L, IMAZU H, et al. A standardized injection technique and regimen ensures success and safety of N-butyl-2-cyanoacrylate injection for the treatment of gastric fundal varices (with videos)[J]. *Gastrointest Endosc*, 2008, 68 (3): 447-454.
- [52] RYAN B M, STOCKBRUGGER R W, RYAN J M. A pathophysiologic, gastroenterologic, and radiologic approach to the management of gastric varices[J]. *Gastroenterology*, 2004, 126 (4): 1175-1189.
- [53] HOU M C, LIN H C, LEE H S, et al. A randomized trial of endoscopic cyanoacrylate injection for acute gastric variceal bleeding: 0.5 mL versus 1.0 mL[J]. *Gastrointest Endosc*, 2009, 70 (4): 668-675.
- [54] VAN BEEK A P, VAN ERPECUM K J. Fatal N-butyl-2-cyanoacrylate pulmonary embolism after sclerotherapy for variceal bleeding[J]. *Endoscopy*, 2005, 37 (7): 687.
- [55] CHENG L F, WANG Z Q, LI C Z, et al. Treatment of gastric varices by endoscopic sclerotherapy using butyl cyanoacrylate: 10 years' experience of 635 cases[J]. *Chin Med J (Engl)*, 2007, 120 (23): 2081-2085.
- [56] ROMERO - CASTRO R, PELLICER - BAUTISTA F J, JIMENEZ - SAENZ M, et al. EUS-guided injection of cyanoacrylate in perforating feeding veins in gastric varices: results in 5 cases[J]. *Gastrointest Endosc*, 2007, 66 (2): 402-407.
- [57] BICK B L, AL-HADDAD M, LIANGPUNSAKUL S, et al. EUS-guided fine needle injection is superior to direct endoscopic injection of 2-octyl cyanoacrylate for the

- treatment of gastric variceal bleeding[J]. Surg Endosc, 2019, 33 (6): 1837-1845.
- [58] BINMOELLER K F, WEILERT F, SHAH J N, et al. EUS-guided transesophageal treatment of gastric fundal varices with combined coiling and cyanoacrylate glue injection (with videos)[J]. Gastrointest Endosc, 2011, 74 (5): 1019-1025.
- [59] LI H, YE D, KONG D. Endoscopic clipping prior to N-butyl-2-cyanoacrylate injection for gastric varices with a large gastrophrenic shunt[J]. Endoscopy, 2018, 50 (4): E102-E103.
- [60] ZHANG M, LI P, MOU H, et al. Clip-assisted endoscopic cyanoacrylate injection for gastric varices with a gastrophrenic shunt: a multicenter study[J]. Endoscopy, 2019, 51 (10): 936-940.
- [61] LO G H, LIANG H L, CHEN W C, et al. A prospective, randomized controlled trial of transjugular intrahepatic portosystemic shunt versus cyanoacrylate injection in the prevention of gastric variceal rebleeding[J]. Endoscopy, 2007, 39 (8): 679-685.
- [62] PROCACCINI N J, AL-OSAIMI A M, NORTHUP P, et al. Endoscopic cyanoacrylate versus transjugular intrahepatic portosystemic shunt for gastric variceal bleeding: a single-center U. S. analysis[J]. Gastrointest Endosc, 2009, 70 (5): 881-887.
- [63] BOIKE J R, THORNBURG B G, ASRANI S K, et al. North American practice - based recommendations for transjugular intrahepatic portosystemic shunts in portal hypertension[J]. Clin Gastroenterol Hepatol, 2022, 20 (8): 1636-1662. e36.
- [64] 中国医师协会介入医师分会. 中国门静脉高压经颈静脉肝内门体分流术临床实践指南[J]. 中华肝脏病杂志, 2019, 27 (8): 582-593.
- [65] FAGIUOLI S, BRUNO R, DEBERNARDI VENON W, et al; AISF TIPS Special Conference. Consensus conference on TIPS management: techniques, indications, contra-indications[J]. Dig Liver Dis, 2017, 49 (2): 121-137.
- [66] CHEN S, LI X, WEI B, et al. Recurrent variceal bleeding and shunt patency: prospective randomized controlled trial of transjugular intrahepatic portosystemic shunt alone or combined with coronary vein embolization[J]. Radiology, 2013, 268 (3): 900-906.
- [67] YU J, WANG X, JIANG M, et al. Comparison of transjugular intrahepatic portosystemic shunt (TIPS) alone and combined with embolisation for the management of cardiofundal varices: a retrospective study[J]. Eur Radiol, 2019, 29 (2): 699-706.
- [68] PARK J K, SAAB S, KEE S T, et al. Balloon - occluded retrograde transvenous obliteration (BRTO) for treatment of gastric varices: review and meta - analysis[J]. Dig Dis Sci, 2015, 60 (6): 1543-1553.
- [69] AKAHOSHI T, TOMIKAWA M, KAMORI M, et al. Impact of balloon - occluded retrograde transvenous obliteration on management of isolated fundal gastric variceal bleeding[J]. Hepatol Res, 2012, 42 (4): 385-393.
- [70] EMORI K, TOYONAGA A, OHO K, et al. Balloon - occluded retrograde transvenous obliteration versus endoscopic injection sclerotherapy for isolated gastric varices: a comparative study[J]. Kurume Med J, 2014, 60 (3/4): 105-113.
- [71] STEIN D J, SALINAS C, SABRI S, et al. Balloon retrograde transvenous obliteration versus endoscopic cyanoacrylate in bleeding gastric varices: comparison of rebleeding and mortality with extended follow - up[J]. J Vasc Interv Radiol, 2019, 30 (2): 187-194.
- [72] GIMM G, CHANG Y, KIM H C, et al. Balloon-occluded retrograde transvenous obliteration versus transjugular intrahepatic portosystemic shunt for the management of gastric variceal bleeding[J]. Gut Liver, 2018, 12 (6): 704-713.
- [73] LUO X, XIANG T, WU J, et al. Endoscopic cyanoacrylate injection versus balloon-occluded retrograde transvenous obliteration for prevention of gastric variceal bleeding: a randomized controlled trial[J]. Hepatology, 2021, 74 (4): 2074-2084.
- [74] YU Q, LIU C, RAISSI D. Balloon - occluded retrograde transvenous obliteration versus transjugular intrahepatic portosystemic shunt for gastric varices: a meta-analysis[J]. J Clin Gastroenterol, 2021, 55 (2): 147-158.
- [75] MUKUND A, RANA S, MOHAN C, et al. Indian college of radiology and imaging evidence - based guidelines for interventions in portal hypertension and its complications [J]. Indian J Radiol Imaging, 2022, 31 (4): 917-932.
- [76] TANIHATA H, MINAMIGUCHI H, SATO M, et al. Changes in portal systemic pressure gradient after balloon-occluded retrograde transvenous obliteration of gastric varices and aggravation of esophageal varices[J]. Cardio-vasc Intervent Radiol, 2009, 32 (6): 1209-1216.
- [77] SAAD W E. Balloon - occluded retrograde transvenous obliteration of gastric varices: concept, basic techniques, and outcomes[J]. Semin Intervent Radiol, 2012, 29 (2): 118-128.

原文刊载于:

《中华消化杂志》2023年第43卷第2期73-83页